

Signos clínicos y resultados hematológicos en un estudio retrospectivo de casos de hepatozoonosis canina

Corina Guendulain^{1*}, Marina Caffaratti¹, Griselda González¹, Sandra Babini¹, Anibal Bessone¹, Pablo González¹

1- Departamento de Clínica Animal, Facultad de Agronomía y Veterinaria, Universidad Nacional de Río Cuarto, Córdoba, Argentina.

Palabras clave

Hepatozoon
perro
síntomas
hemograma

Resumen. La hepatozoonosis canina es una enfermedad parasitaria adquirida por la ingestión de garrapatas infectadas con protozoarios del género *Hepatozoon* (H). *Hepatozoon canis* es la única especie encontrada hasta el momento en nuestro país y es un parásito de presentación frecuente en los perros de nuestro medio. En este trabajo, mediante un estudio retrospectivo, se relevaron las características clínicas y los aspectos hematológicos más comunes encontrados en perros con esta parasitosis. Para ello se analizaron 55 historias clínicas del Hospital Escuela de la FAV desde el año 2002 hasta el año 2014. Las manifestaciones más comunes fueron aumento de temperatura, mucosas pálidas, adenomegalia y secreción ocular, anemia macrocítica normocrómica y leucocitos dentro de los valores de referencia.

Clinical signs and hematological results in a retrospective study of canine hepatozoonosis cases

Key words

Hepatozoon
dog
symptoms
hemogram

Abstract. Canine hepatozoonosis is a parasitic disease acquired by ingestion of ticks infected with protozoa of the genus *Hepatozoon* (H). *Hepatozoon canis* is the only species found so far in Argentina, and it is a parasite of frequent presentation in the dogs of our environment. In this work, through a retrospective study, the most common clinical characteristics and hematological aspects found in dogs with this parasitosis were surveyed. For this, the medical records of the FAV School Hospital were analyzed, from 2002 to 2014. The most common findings were fever, pale mucous membranes, adenomegaly and ocular secretion, normochromic macrocytic anemia and leukocytes within the reference values.

Citar como: Guendulain, C., Caffaratti, M., González, G., Babini, S., Bessone, A. y González, P. (2020). Signos clínicos y resultados hematológicos en un estudio retrospectivo de casos de hepatozoonosis canina. *Revista Científica FAV-UNRC Ab Intus* 5(3) 41-50

Recibido: 26/12/2019 Aceptado: 26/6/2020

***Autora para correspondencia:** Corina Guendulain. E-mail cguendulain@ayv.unrc.edu.ar, Tel. 3585486569 Ruta Nacional 36, Km. 601, 5804 Río Cuarto, Córdoba, Argentina

Financiamiento: este estudio recibió financiamiento de la Secretaría de Ciencia y Técnica de la UNRC.

INTRODUCCIÓN

La hepatozoonosis canina es una enfermedad parasitaria causada por *Hepatozoon spp.*, protozoario adquirido a través de la ingestión de garrapatas infectadas. Hay dos especies de *Hepatozoon (H.)* que pueden parasitar a los perros, *H. americanum* y *H. canis*, siendo esta última la única descrita en nuestro país hasta el momento (Eiras *et al.*, 2007). Este protozoario parasita los leucocitos (monocitos y neutrófilos) y el tejido hemolinfático (Smith, 1996; Mathew *et al.*, 2000; Barta, 2001) y tiene como vector a la garrapata *Rhipicephalus sanguineus*, conocida como garrapata marrón del perro (Baneth *et al.*, 2001).

La presentación clínica de la infección con *H. canis* es muy variable, ya que muchos animales infectados no presentan signos clínicos y el parásito se diagnostica en forma accidental, y otros, en cambio, presentan signos leves o una enfermedad clínica grave (Baneth *et al.*, 1995; Baneth y Weigler, 1997; Gondim *et al.*, 1998; Baneth *et al.*, 2003). Asimismo, los hallazgos hematológicos también difieren según los estudios (Gondim *et al.*, 1998; Gavazza *et al.*, 2003; O'Dwyer *et al.*, 2006; Mundim *et al.*, 2008). La observación al microscopio óptico de los gamontes dentro del citoplasma de los leucocitos en extendidos de sangre periférica confirma el diagnóstico (Elias y Homans, 1988). En la Universidad Nacional de Río Cuarto, en el año 2002, se realizó por primera vez el diagnóstico de *Hepatozoon spp.*, pero el hallazgo no fue publicado; en adelante los diagnósticos fueron en aumento, siendo actualmente una parasitosis de presentación frecuente en nuestro medio.

Los agentes transmitidos por garrapatas constituyen un problema emergente, la propagación de las garrapatas a zonas urbanas y semiurbanas debido, entre otros factores, al cambio climático y al movimiento de perros infectados hacia zonas previamente no endémicas, ha favorecido la emergencia de estos agentes infecciosos (Guglielmone y Nava, 2006).

El objetivo del presente trabajo fue describir los signos clínicos y los resultados hematológicos de 55 perros infectados naturalmente con *Hepatozoon spp.* atendidos en el Hospital Escuela de la Facultad de Agronomía y Veterinaria (FAV) de la UNRC en forma retrospectiva, durante un periodo de 12 años.

MATERIALES Y MÉTODOS

Se realizó un estudio retrospectivo de 55 casos clínicos positivos a *Hepatozoon spp.* atendidos en el Hospital Escuela de la FAV, para ello, se revisaron todas las fichas clínicas de los pacientes, se recogieron datos tales como reseña y anamnesis y se registró la presencia o no de garrapatas en los casos donde esta información estaba asentada en la ficha clínica. Además, se realizó un relevamiento de los signos clínicos y de los resultados de los hemogramas, y los datos fueron registrados en una ficha confeccionada para tal fin. El % de parasitemia se consideró como escaso: < a 5%, moderado: 5 a 20% y alto: > a 20%. El periodo de estudio fue desde el primer hallazgo del parásito en el laboratorio del Hospital en el año 2002 y durante 12 años; en promedio, fueron atendidos 300 pacientes por año.

A efectos de caracterizar la muestra se realizó una estadística descriptiva de las variables con un análisis de frecuencias, mediante el programa estadístico SPSS.

RESULTADOS

En este estudio retrospectivo, resultaron parasitados con *Hepatozoon spp.* 55 perros, 22 machos (40%) y 33 hembras (60%), de los cuales 37 eran mestizos (67%) y 18 de razas puras (33%) (Figura 1).

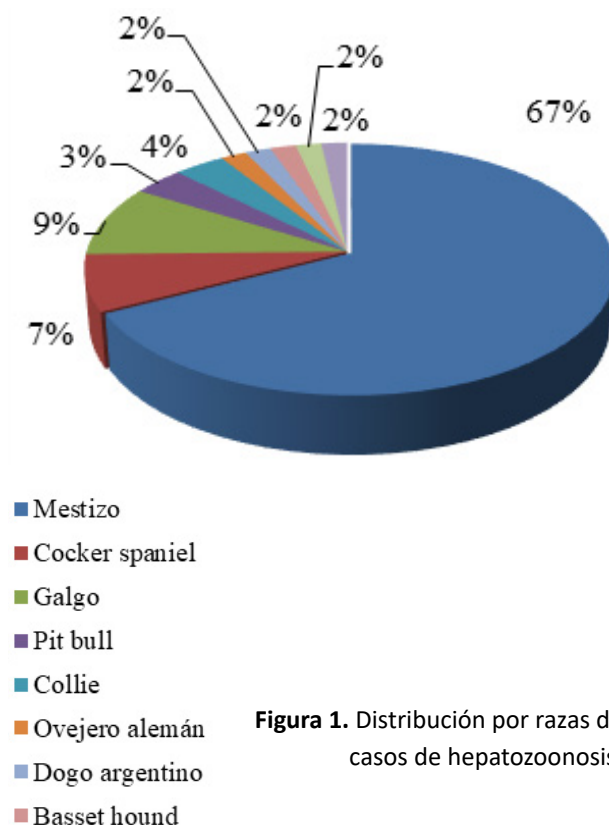


Figura 1. Distribución por razas de casos de hepatozoonosis.

Las edades estuvieron comprendidas entre los 3 meses y los 12 años, con una edad promedio de 3,9 años.

Desde el primer diagnóstico del parásito en la Facultad en el año 2002 hasta el año 2010, se ha ob-

servado anualmente un comportamiento uniforme con un total de 20 casos, registrándose un aumento importante en los dos últimos años (2012/13) con 15 y 16 casos respectivamente (Tabla 1- Figura 2).

Año	2002	2003	2004	2005	2006	2007	2008	2009	2010	2011	2012	2013	2014
N° de casos	1	1	0	3	4	2	2	4	3	2	15	16	2

Tabla 1. Número de casos positivos por año a la presencia de estructuras compatibles con *Hepatozoon* spp.

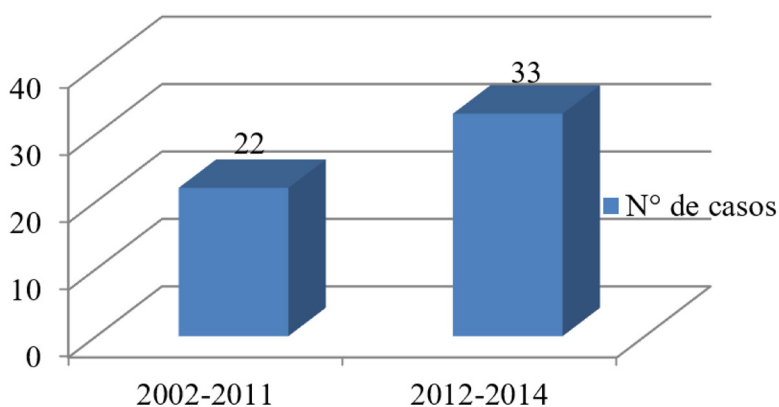


Figura 2. Distribución de los casos de hepatozoonosis canina en los periodos 2002-2011 y 2012-2014.

En el 66% de los casos (35/53), la parasitemia (proporción de leucocitos con gamontes) fue escasa, moderada en el 22,65% (12/53), y alta en el 11,35%

(6/53). De los 55 casos, 2 de ellos no tenían hemograma, por lo que se consideraron 53 (Figura 3).

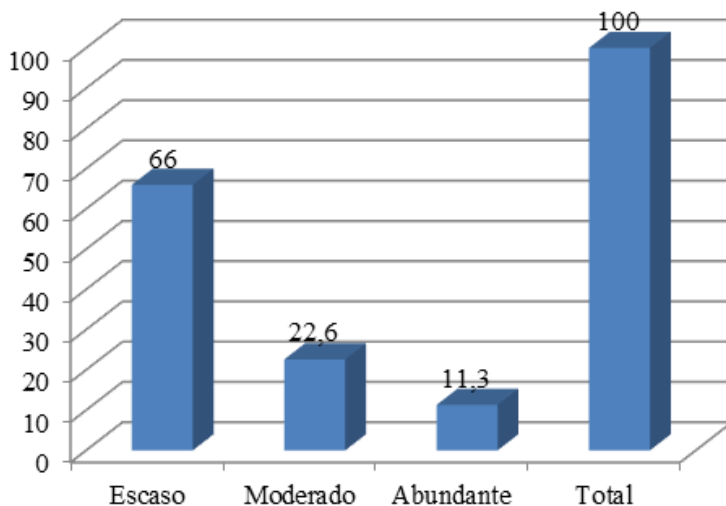


Figura 3. Cantidad de casos de acuerdo al grado de parasitemia (*Hepatozoon* spp.)

Del total de perros parasitados con *Hepatozoon* spp., se encontró que 47,3% (26/55) tenían garrapatas, este resultado podría ser aún mayor en virtud de que este dato no estaba asentado en todas las fichas clínicas. El 83.3% (5/6) de los perros con alta parasitemia tenía garrapatas.

Los signos clínicos encontrados en los perros parasitados fueron muy variados, destacándose el au-

mento de temperatura, mucosas pálidas, mucosas congestivas, adenomegalia y secreción ocular. Otros signos encontrados menos frecuentemente fueron diarrea, ataxia, debilidad de miembros anteriores y posteriores, tetraplejía, rigidez muscular, dolor abdominal y dolor articular digital (Figuras 4 y 5).

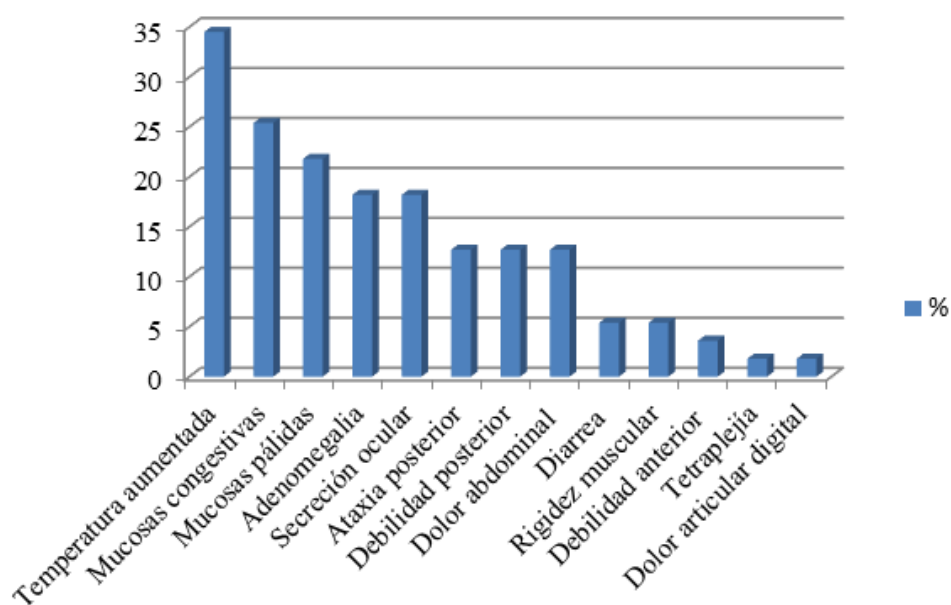


Figura 4. Signos clínicos encontrados en los perros con *Hepatozoon* spp.

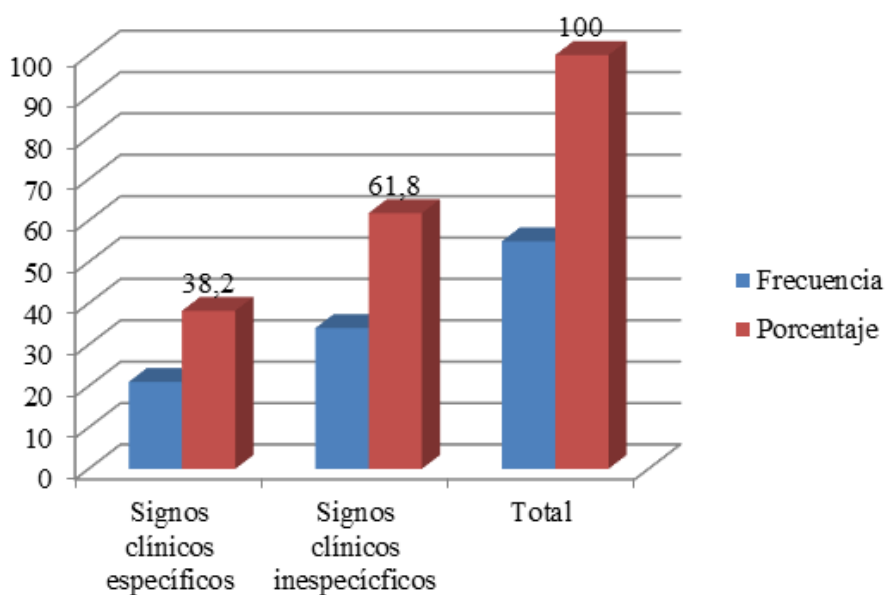


Figura 5. Frecuencia de presentación de signos clínicos específicos e inespecíficos.

En el 38,2% (21/55) de los casos la parasitosis fue un hallazgo fortuito; muchos de los perros que resultaron positivos presentaban signos clínicos compatibles con la presencia de *Hepatozoon* spp., pero en otros, el diagnóstico se hizo en forma accidental en el control prequirúrgico o durante el seguimiento de algún tratamiento.

En cuanto a los resultados de laboratorio, el 71,7% (38/53) de los perros tuvieron anemia, destacándose como más frecuente la anemia macrocítica normocrómica y en el 37,7% (20/53) de los casos hubo leucocitosis (Figuras 6, 7, 8 y 9 - Tabla 2). La eosinofilia se detectó en casi una cuarta parte de los casos (Figura 9).

Resultados hematológicos	%
Anemia	71,7
Hipoproteinemia	13,2
Hiperproteinemia	9,4
Hiperfibrinogenemia	22,6
Leucopenia	3,8
Neutropenia	3,8
Leucocitosis moderada	20,7
Leucocitosis marcada	15,1
Leucocitosis extrema	1,9
Leucocitosis	37,7
Neutrofilia	35,8
Neutropenia	3,8
Desvío a la izquierda	33,9
Linfocitosis	7,5
Monocitosis	26,4
Eosinofilia	24,5
Linfopenia	13,2
Monocitopenia	5,7
Eosinopenia	13,2

Tabla 2. Resultados hematológicos en perros parasitados con *Hepatozoon* spp.

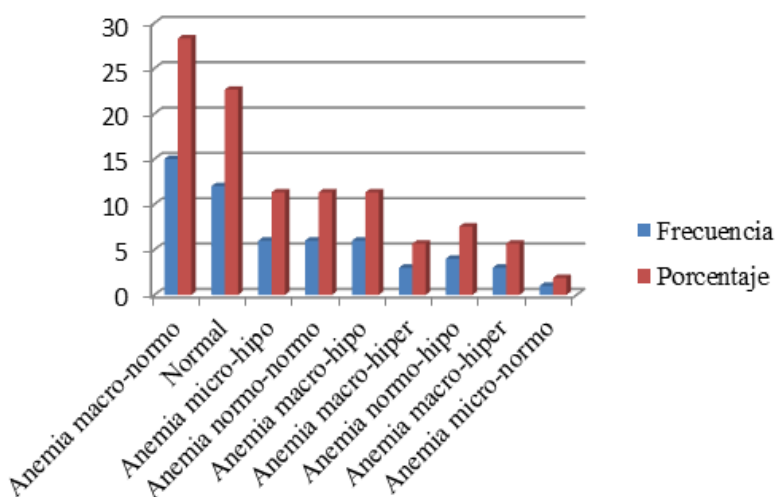


Figura 6. Eritrograma en pacientes parasitados con *Hepatozoon* spp.

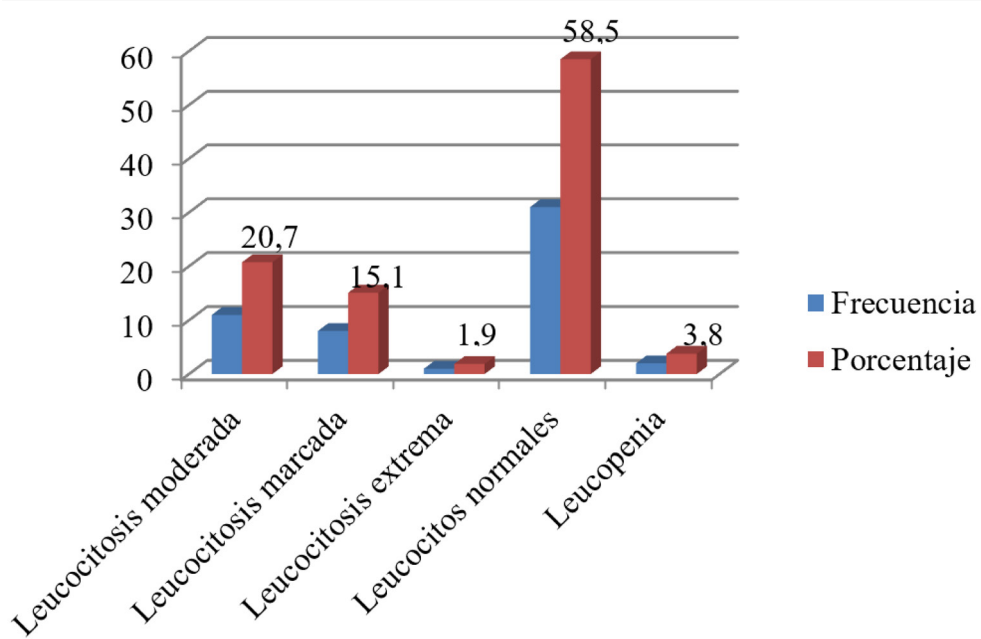


Figura 7. Leucograma en pacientes parasitados con *Hepatozoon* spp.

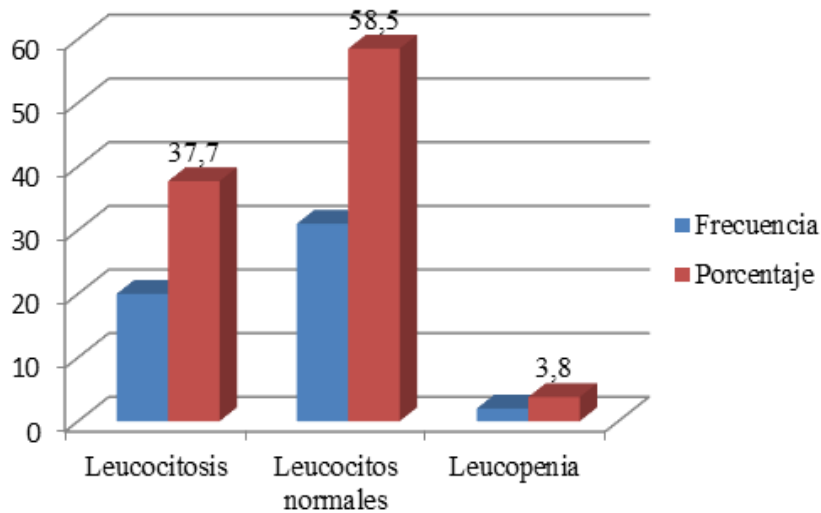


Figura 8. Expresión de los leucocitos totales en pacientes parasitados con *Hepatozoon* spp.

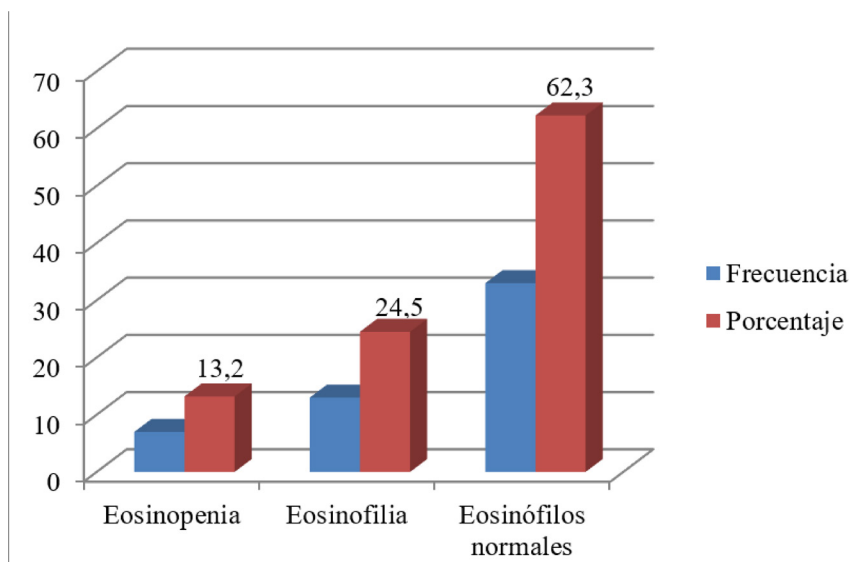


Figura 9. Porcentaje de casos según la respuesta de los eosinófilos en pacientes parasitados con *Hepatozoon* spp.

DISCUSIÓN

En este estudio esta parasitosis se encontró en perros de 3 meses hasta 12 años, con una edad promedio de 3,9 años, lo cual concuerda con los estudios realizados por O'Dwyer *et al.* (2001) y Rojas *et al.* (2014), quienes afirman que los animales de todas las edades son igualmente infectados, pero difiere de otros autores que señalan que es más prevalente en animales jóvenes, menores de 1 año de edad (Mundim *et al.*, 1994; Gavazza *et al.*, 2003; Mundim *et al.*, 2008) y en animales de 5 a 10 años (Baneth y Weigler, 1997; Aktas *et al.*, 2015; Qamar *et al.*, 2017).

La cantidad de machos y hembras infectados fue similar (40 y 60% respectivamente), coincidentemente con lo reportado por otros autores, que no encontraron correlación entre la infección por *Hepatozoon* spp. y el sexo (O'Dwyer *et al.*, 2001; Gomes *et al.*, 2010; Abd Rani *et al.*, 2011; Aktas *et al.*, 2015; Qamar *et al.*, 2017).

En cuanto a la raza, la mayor proporción de perros parasitados correspondió a animales sin raza definida (67%) y el resto (33%) estuvo distribuido en diferentes razas puras, de las cuales los mayores porcentajes correspondieron a Cocker Spaniel y Galgo. Este hallazgo no concuerda con Qamar *et al.* (2017) quienes observaron que *H. canis* no estaba restringido a ninguna raza en particular. Es probable que esta diferencia se deba a que los animales mestizos son los pacientes que predominan en el Hospital (archivo del Hospital Escuela de la FAV).

En este trabajo, la mayoría de los animales (66%) presentaron parasitemias leves, con menos del 5% de los leucocitos parasitados, coincidiendo con la bibliografía que describe que la presentación más frecuente es una enfermedad leve con un nivel bajo de parasitemia (Mundim *et al.*, 2008).

Del total de perros parasitados con *Hepatozoon* spp., se encontró que 47,3% tenían garrapatas, aunque probablemente este porcentaje haya sido mayor dado que este dato no estaba asentado en todas las fichas clínicas. La bibliografía en general describe que existe correlación entre la presencia de garrapatas y la infección con *Hepatozoon* spp. (O'Dwyer *et al.*, 2001; Forlano *et al.*, 2005; Aktas *et al.*, 2013), sin embargo en un estudio realizado más recientemente por Qamar *et al.* (2017) no hubo tal correlación. Es probable que el cuidado que los propietarios

le hayan brindado a sus mascotas, sea uno de los motivos por el cual el porcentaje de animales con ectoparásitos no haya sido tan elevado. Desde el primer diagnóstico del parásito en la Facultad en el año 2002 hasta el año 2010, se ha observado anualmente un comportamiento uniforme con un total de 20 casos, registrándose un aumento importante en los dos últimos años con 15 y 16 casos en cada uno. Esto quizás se deba a la movilización de perros infectados que trasladan el agente y/o al aumento del vector por múltiples factores, como la explosión demográfica, las condiciones socio-económicas, el cambio climático, entre otros (Cortez, 2010).

En el 38,2% de los casos la parasitosis fue un hallazgo fortuito, y el diagnóstico se hizo en forma accidental en el control prequirúrgico o durante el seguimiento de algún tratamiento. Esto también ha sido comunicado por otros autores que afirman que la infección puede ser asintomática y el parásito encontrarse en animales sanos o que padecen otra enfermedad (Baneth y Weigler, 1997; Baneth *et al.*, 2007).

Los perros incluidos en este estudio presentaron signos clínicos muy variados, algunos de los cuales coinciden con los descritos por la bibliografía, como el aumento de la temperatura, las mucosas pálidas, la adenomegalia (Murata *et al.*, 1991; Baneth y Weigler, 1997; Gavazza *et al.*, 2003), aunque muchos de estos pacientes padecían de otras patologías en forma conjunta, por lo que los signos no se le pueden atribuir a este agente en forma exclusiva (Penzhorn y Lange, 1990; Mundim *et al.*, 1994; O'Dwyer *et al.*, 1997; Gondim *et al.*, 1998; O'Dwyer *et al.*, 2001; Mundim *et al.*, 2008). Otros signos encontrados menos frecuentemente fueron diarrea, ataxia y debilidad de miembros anteriores y posteriores, tetraplejía, rigidez muscular, dolor abdominal y dolor articular digital coincidiendo con otros autores (Gondim *et al.*, 1998; Gavazza *et al.*, 2003; Mundim *et al.*, 2008). No se encontraron en este estudio otros signos reportados en la bibliografía tales como conjuntivitis purulenta y rinitis, vómitos, poliuria, polidipsia, ictericia ni alteraciones respiratorias y pulmonares (Gondim *et al.*, 1998; Mundim *et al.*, 2008).

Respecto a los aspectos hematológicos, la anemia, tal como menciona la bibliografía, fue la presentación más frecuente, aunque hubo diferencia en cuanto a la caracterización de la misma, ya que la anemia macrocítica normocrómica fue la predomi-

nante en este estudio a diferencia de la normocítica normocrómica citada por la bibliografía (Mundim *et al.*, 1992; Gavazza *et al.*, 2003).

En la mayoría de los casos el recuento leucocitario se mantuvo dentro de los valores de referencia, tal como ocurre en los casos de baja parasitemia según la bibliografía (Gondim *et al.*, 1998; O'Dwyer *et al.*, 2006; Mundim *et al.*, 2008), aunque es posible encontrar leucocitosis neutrofilica, como sucedió en este estudio en un 37,7% de los casos. Algunos autores informan ausencia del desvío a la izquierda de neutrófilos, si bien en este estudio hubo casos con esta expresión de los leucocitos, fue en un escaso porcentaje (Elias y Homans, 1988). En este estudio, la eosinofilia se detectó en casi una cuarta parte de los casos, a diferencia de algunos autores que mencionan este hallazgo como algo frecuente (Arcila *et al.*, 2005; Vojta *et al.*, 2012).

A pesar de que algunos autores citan la hiperproteíнемia con hiperglobulinemia e hipoalbuminemia como presentación frecuente (Baneth y Weigler, 1997; Voyvoda *et al.*, 2004), en este estudio se observó tanto hiperproteíнемia como hipoproteíнемia en unos pocos casos.

CONCLUSIÓN

En el estudio retrospectivo de los casos clínicos con diagnóstico microscópico de *Hepatozoon* spp. la mayoría de los perros tuvieron signos clínicos inespecíficos, y en más de un tercio de los animales no había manifestaciones clínicas y el diagnóstico se realizó de manera accidental. Sin embargo, hubo algunos que presentaban debilidad de miembros anteriores y posteriores, tetraplejía y/o dolor articular digital que no es la forma más frecuente de presentación, pero que debe ser considerada por el clínico al momento de realizar el diagnóstico diferencial con patologías neurológicas. La anemia fue el hallazgo más frecuente y los leucocitos se mantuvieron dentro de los valores de referencia seguramente debido a la baja parasitemia que predominó en este estudio.

REFERENCIAS BIBLIOGRÁFICAS

Abd Rani, P., Irwin, P.J., Coleman, G.T., Gatne, M., Traubs, R.J. (2011). A survey of canine tick-borne diseases in India. *Parasites & Vectors*. 4(141):2-8. doi: 10.1186/1756-3305-4-141.

Aktas, M., Özübek, S., Altay, K., Balkaya, I., Utuk, A.E., Kırbas, A., Şimsek, S., Dumanlı, N. (2015). A molecular and parasitological survey of *Hepatozoon canis* in domestic dogs in Turkey. *Veterinary Parasitology*. 209 (3-4):264-267. doi: 10.1016/j.vet-par.2015.02.015.

Aktas, M., Özübek, S., Ipek, D.N.S. (2013). Molecular investigations of *Hepatozoon* species in dogs and developmental stages of *Rhipicephalus sanguineus*. *Parasitology Research*. 112(6):2381-2385. doi: 10.1007/s00436-013-3403-6.

Arcila, V.H., Castellanos, V., Díaz, S., Sánchez, M. (2005). *Hepatozoon canis* en Colombia. *Spei Domus*. 1(2):40-45.

Baneth, G., Harmelin, A., Presentey, B.Z. (1995). *Hepatozoon canis* infection in two dogs. *Journal of the American Veterinary Medical Association*. 206(12):1891-1894.

Baneth, G., Mathew, J.S., Shkap, V., Macintire, D.K., Barta, J.R., Ewing, S.A. (2003). Canine hepatozoonosis: two disease syndromes caused by separate *Hepatozoon* spp. *Trends in Parasitology*. 19(1):27-31. doi: 10.1016/s1471-4922(02)00016-8.

Baneth, G., Samish, M., Alekseev, Y., Aroch, I., Shkap, V. (2001). Transmission of *Hepatozoon canis* to dogs by naturally fed or percutaneously injected *Rhipicephalus sanguineus* ticks. *The Journal of Parasitology*. 87(3):606-611. doi: 10.1645/0022-3395(2001)087[0606:TOHCTD]2.0.CO;2.

Baneth, G., Samish, M., Shkap, V. (2007). Life cycle of *Hepatozoon canis* (Apicomplexa: Adeleorina: Hepatozoidae) in the tick *Rhipicephalus sanguineus* and domestic dog (*Canis familiaris*). *The Journal of Parasitology*. 93(2):283-299. doi: 10.1645/GE-494R.1.

Baneth, G. & Weigler, B. (1997). Retrospective case-control study of hepatozoonosis in dogs in Israel. *Journal of Veterinary Internal Medicine*. 11(6):365-370. doi: 10.1111/j.1939-1676.1997.tb00482.x.

- Barta, J.R. (2001). Molecular approaches for inferring evolutionary relationships among protistan parasites. *Veterinary Parasitology*. 101(3-4):175-186. doi: 10.1016/s0304-4017(01)00564-7.
- Cortez, J.A. (2010). Cambios en la distribución y abundancia de las garrapatas y su relación con el calentamiento global. *Revista de Medicina Veterinaria y Zootecnia*. 57:65-75.
- Eiras, D.F., Basabe, J., Scodellaro, C.F., Banach, D.B., Matos, M.L., Krimer, A., Baneth, G. (2007). First molecular characterization of canine hepatozoonosis in Argentina: evaluation of asymptomatic *Hepatozoon canis* infection in dogs from Buenos Aires. *Veterinary Parasitology*. 149(3-4):275-279. doi: 10.1016/j.vetpar.2007.07.010.
- Elias, E. & Homans, P.A. (1988). *Hepatozoon canis* infection in dogs: clinical and hematological findings; treatment. *Journal of Small Animal Practice*. 29(1):55-62. doi.org/10.1111/j.1748-5827.1988.tb02264.x
- Forlano, M., Scofield, A., Elisei, C., Fernandes, K., Ewing, S.A., Massard, C.L. (2005). Diagnosis of *Hepatozoon spp.* in *Amblyomma ovale* and its experimental transmission in domestic dogs in Brazil. *Veterinary Parasitology*. 134(1-2):1-7. doi: 10.1016/j.vetpar.2005.05.066.
- Gavazza, A., Bizzeti, M., Papini, R. (2003). Observations on dogs found naturally infected with *Hepatozoon canis* in Italy. *Revue de Médecine Vétérinaire*. 154(8-9):565-571.
- Gomes, P.V., Mundim, M.J.S., Mundim, A.V., De Ávila, D.F., Guimarães, E.C., Cury, M.C. (2010). Occurrence of *Hepatozoon sp.* in dogs in the urban area originating from a municipality in southeastern Brazil. Short communication. *Veterinary Parasitology*. 174(1-2):155-161. doi.org/10.1016/j.vetpar.2010.07.020.
- Gondim, L.F.P., Kohayagawa, A., Alencar, N.X., Biondo, A.W., Takahira, R.K., Franco, S.R.V. (1998). Canine hepatozoonosis in Brazil: description of eight naturally occurring cases. Short communication. *Veterinary Parasitology*. 74(2-4):319-323. doi: 10.1016/s0304-4017(96)01120-x.
- Guglielmone, A. y Nava, S. (2006). Las garrapatas argentinas del género *Amblyomma (acarí: ixodidae)*: distribución y hospedadores. *RIA 35 (3)*:133-153. INTA, Argentina.
- Mathew, J.S., Van Den Bussche, R.A., Ewing, S.A., Malayer, J.R., Latha, B.R., Panciera, R.J. (2000). Phylogenetic relationship of *Hepatozoon* (Apicomplexa: Adeleorina) based on molecular, morphologic, and life cycle characters. *The Journal of Parasitology*. 86(2):366-372. doi: 10.1645/0022-3395(2000)086[0366:PROHAA]2.0.CO;2.
- Mundim, A.V., De Moraes, I.A., Tavares, M., Cury, M.C., Mundim, M.J.S. (2008). Clinical and hematological signs associated with dogs naturally infected by *Hepatozoon sp.* and with other hematozoa: A retrospective study in Uberlândia, Minas Gerais, Brazil. *Veterinary Parasitology*. 153(1-2):3-8. doi: 10.1016/j.vetpar.2008.01.018.
- Mundim, A.V., Jacomini, J.O., Mundim, M.J.S., Araujo, S.F. (1992). *Hepatozoon canis* (James, 1905) em cães de Uberlândia, Minas Gerais. Relato de dois casos. *Brazilian Journal of Veterinary Research and Animal Science*. 29:359-361.
- Mundim, A.V., Mundim, M.J.S., Jensen, N.M.P., Araujo, S.F. (1994). *Hepatozoon canis*: estudo retrospectivo de 22 casos de infecção natural em cães de Uberlândia, MG. *Revista do Centro de Ciências Biomédicas da Universidade Federal de Uberlândia*. 10(1):89-95.
- Murata, T., Shiramizu, K., Hara, Y., Inoue, M., Shimoda, K., Nakama, S. (1991). First case of *Hepatozoon canis* infection of a dog in Japan. *The Journal of Veterinary Medical Science*. 53(6):1097-1099. doi: 10.1292/jvms.53.1097.
- O'Dwyer, L.H., Guimarães, L., Massard, C.L. (1997). Ocorrência de infecção múltipla por *Babesia canis*, *Hepatozoon canis* e *Haemobartonella canis* em um cão esplenectomizado. *Revista Brasileira de Ciência Veterinária*. 4(2):83-84.
- O'Dwyer, L.H., Massard, C.L., Pereira De Souza, J.C. (2001). *Hepatozoon canis* infection associated with dog ticks of rural areas of Rio de Janeiro State, Brazil. *Veterinary Parasitology*. 94(3):143-150. doi: 10.1016/s0304-4017(00)00378-2.
- O'Dwyer, L.H., Saito, M.E., Hasegawa, M.Y., Kohayagawa A. (2006). Prevalence, hematology and serum biochemistry in stray dogs naturally infected by *Hepatozoon canis* in São Paulo. *Arquivo Brasileiro de Medicina Veterinária e Zootecnia*. 58(4):688-690. doi.org/10.1590/S0102-09352006000400039.
- Penzhorn, B.L. & Lange, A.L. (1990). *Hepatozoon* and

Ehrlichia in the same canine neutrophil. Journal of the South African Veterinary Association. 61(3):95.

Qamar, M., Malik, M.I., Latif, M., Ain, Q.U., Aktas, M., Shaikh, R.S., Iqbal, F. (2017). Molecular detection and prevalence of *Hepatozoon canis* in dogs from Punjab (Pakistan) and hematological profile of infected dogs. Vector Borne and Zoonotic Diseases. 17(3):179-184. doi: 10.1089/vbz.2016.1999.

Rojas, A., Rojas, D., Montenegro, V., Gutiérrez, R., Yasur-Landau, D., Baneth, G. (2014). Vector-borne pathogens in dogs from Costa Rica: First molecular description of *Babesia vogeli* and *Hepatozoon canis* infections with a high prevalence of monocytic ehrlichiosis and the manifestations of co-infection. Veterinary Parasitology. 199(3-4):121-128. doi: 10.1016/j.vetpar.2013.10.027.

Smith, T.G. (1996). The genus *Hepatozoon* (Apicomplexa: Adeleina). The Journal of Parasitology. 82(4):565-585. doi: 10.2307/3283781.

Vojta, L., Mrljak, V., Beck, R. (2012). Haematological and biochemical parameters of canine hepatozoonosis in Croatia. Veterinarski Arhiv. 82(4):359-370.

Voyvoda, H., Pasa, S., Uner, A. (2004). Clinical *Hepatozoon canis* infection in a dog in Turkey. The Journal of Small Animal Practice. 45(12):613-617. doi: 10.1111/j.1748-5827.2004.tb00184.x.